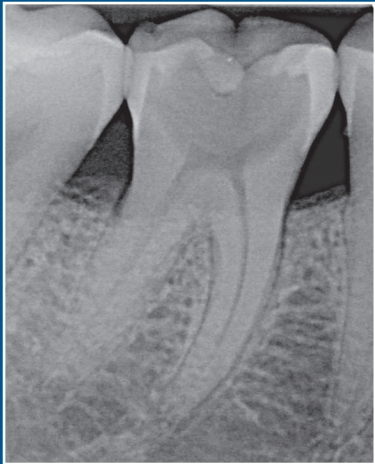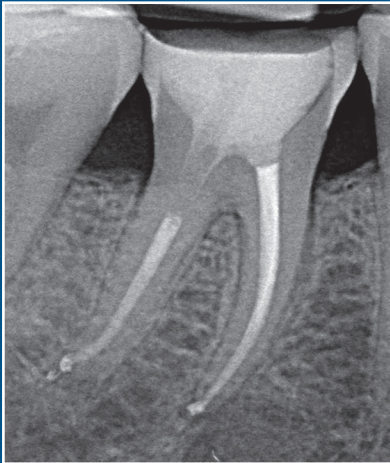


## Caso clinico

Dr. Filippo Cardinali



Lastra pre-operatoria



Lastra post-operatoria

Trattamento canalare ortogrado dell'elemento 46: sagomatura con Absoulte shaper, detersione con Ipoclorito di Sodio e EDTA attivati con Ultrasuoni, otturazione con tecnica della compattazione verticale a caldo della guttaperca.